

DUODENOCECOSTOMIA COMO TRATAMENTO DA DUODENO-JEJUNITE PROXIMAL EM UM EQÜINO – RELATO DE CASO

Luis Cláudio Lopes Correia da Silva¹, Clarisse Simões Coelho², Melanie Schoelzel Marques²,
Raquel Yvonne Arantes Baccarin³, Wilson Roberto Fernandes⁴

RESUMO

Este trabalho relata o caso de um eqüino macho, de 11 anos de idade, da raça Brasileiro de Hipismo, com diagnóstico de duodeno-jejunité proximal (DJP) atendido no Hospital Veterinário da FMVZ-USP. Este animal foi submetido à terapia médica, a qual incluiu descompressão gástrica, fluidoterapia com soluções poliônicas, administração de drogas antiinflamatórias, estimulantes de motilidade, antibióticos, e jejuns hídrico e alimentar, por um período de oito dias, sem resposta satisfatória. Foi feita, então, a opção pelo tratamento cirúrgico. A técnica da duodenocecostomia realizada permitiu o restabelecimento do transporte de líquido para o ceco, eliminando o refluxo enterogástrico, o que levou a descompressão do segmento intestinal favorecendo a vascularização e o retorno gradativo do peristaltismo, possibilitando a reintrodução de alimentação por via entérica.

Palavras-chave: duodenocecostomia, duodeno-jejunité proximal, enterite anterior, eqüinos

INTRODUÇÃO

A duodeno-jejunité proximal (DJP) é definida como uma doença esporádica de eqüinos que se caracteriza por inflamação da porção proximal do intestino delgado com acúmulo de fluido no estômago, dor abdominal intensa e quadro de endotoxemia (JOHNSTON; MORRIS, 1987; WHITE et al., 1987; FREEMAN, 2000). É também conhecida

como enterite proximal, enterite anterior, gastroduodenojejunité e duodeno-jejunité proximal fibrino-necrótica (HUSKAMP, 1985; WHITE et al., 1987). As taxas de sobrevivência relatadas na literatura variam de 25 a 94% (JOHNSTON; MORRIS, 1987; SEAHORN et al., 1992). A etiologia ainda é desconhecida, porém alguns autores citam infecção por *Salmonella* sp. e/ou *Clostridium* sp. como possíveis agentes causadores (HENNINGER, 1986; WHITE et al., 1987). Não há evidências de influência sazonal ou alimentar, apesar de uma dieta rica em carboidratos ter sido indicada como etiologia (HUSKAMP, 1985). JOHNSTON; MORRIS (1987) citaram que é mais freqüente em animais com mais de nove anos de idade.

O quadro inicial é de dor abdominal intensa, que é aliviada por descompressão gástrica na qual se obtém refluxo copioso de coloração castanho-alaranjada, odor fétido e pH alcalino, podendo apresentar sangue oculto em alguns casos. Posteriormente o animal apresenta sinais de depressão e dor intermitente quando o estômago volta a dilatar. Outros sinais incluem taquicardia, desidratação e, em alguns casos, hipertermia e distensão leve a intensa do intestino delgado detectado pela palpação retal. O diagnóstico baseia-se na presença destes sinais clínicos, alterações laboratoriais, como aumento de hematócrito, da concentração de proteínas plasmáticas, de albumina, de uréia e de creatinina e alterações das enzimas como gamaglutamiltransferase e aspartatoaminotransferase, e na eliminação de outras possíveis causas de cólica (FREEMAN, 2000).

O tratamento conservativo é geralmente indicado, apresentando resultados positivos, cons-

¹ Médico Veterinário. Professor Doutor do Departamento de Cirurgia da Faculdade de Medicina Veterinária e Zootecnia/Universidade de São Paulo. Av. Prof. Orlando Marques de Paiva, 87. Cidade Universitária. 05508-000. São Paulo, SP. Brasil. Endereço eletrônico: silvalc@usp.br

² Médica Veterinária. Mestre na Área de Clínica Veterinária – FMVZ/USP

³ Médica Veterinária. Professora Doutora do Departamento de Clínica Médica da FMVZ-USP

⁴ Médico Veterinário. Professor Associado do Departamento de Clínica Médica da FMVZ-USP

tituindo-se de remoção contínua de fluido do estômago, terapia hidroeletrólítica intravenosa e uso sistêmico de antiinflamatórios não esteróides e antibióticos (BYERS; SEMRAD, 1983). A intervenção cirúrgica é recomendada nos casos severos, em que não há resposta adequada à terapia médica ou naqueles em que a DJP não pode ser diferenciada de cólicas cujo tratamento é exclusivamente cirúrgico, como a obstrução intestinal (HUSKAMP, 1985; SEAHORN; CORNICK, 1991; FREEMAN, 2000). GILLIS et al. (1994) e EDWARDS (2000) reportaram que adotar o procedimento cirúrgico é vantajoso no tratamento da DJP, pois, além dos fatores citados anteriormente reduz custos de tratamento para o proprietário e o tempo de internação. JOHNSTON; MORRIS (1987) e SEAHORN et al. (1992) citaram que o procedimento cirúrgico é realizado em 6 a 12 % dos casos de DJP. As possíveis complicações da duodenocecostomia e duodenojejunostomias são peritonite séptica, aderências abdominais e fechamento prematuro da fístula (HUSKAMP, 1985; WHITE et al., 1987; FREEMAN, 2000).

Este trabalho tem como objetivo descrever o caso de um equino com diagnóstico de duodenojejunitis proximal cujo tratamento médico perdurou por oito dias e não apresentou resultados satisfatórios e, em consequência foi submetido ao tratamento cirúrgico pela técnica da duodenocecostomia.

RELATO DE CASO

Um equino macho, de 11 anos de idade, da raça Brasileiro de Hipismo, com histórico de desconforto abdominal há nove horas foi encaminhado à Clínica de Equinos do Hospital Veterinário (HOVET) da Faculdade de Medicina Veterinária e Zootecnia da Universidade de São Paulo. Num primeiro atendimento feito ainda na propriedade foi removido, através de sondagem, refluxo enterogástrico de odor fétido e coloração verde-escura. O animal foi então medicado com flunixin meglumine¹ (1,1 mg/kg IV), dipirona² (22 mg/kg IV) e fluidos isotônicos^{3,4} (10 mL/kg/hora no início do quadro e 4 mL/kg/hora de manutenção).

Na admissão, a temperatura retal era de

37,4 °C, frequência cardíaca de 72 bpm e frequência respiratória de 24 mpm. As mucosas visíveis apresentavam-se congestionadas e o tempo de preenchimento capilar era de dois segundos. O hematócrito e a concentração de proteínas plasmáticas eram respectivamente 56 % e 7,5 g/dL. O animal apresentava-se excitado e com sinais de dor abdominal. Mediante sondagem nasogástrica foram removidos 36 litros de refluxo enterogástrico que apresentava-se de coloração escura e pH alcalino (pH=8) e, nas primeiras 24 horas, cinco litros de refluxo a cada 2 horas. Na auscultação abdominal foi evidenciada ausência de ruídos intestinais e na palpação retal notou-se distensão do intestino delgado. A contagem total de leucócitos no sangue obtido na chegada do animal ao HOVET era de 7500 células nucleadas/mL, com 85% de neutrófilos segmentados, 12% de linfócitos e 3 % de monócitos. A avaliação da bioquímica sérica revelou quadro de azotemia pré-renal (creatinina=3,68 mg/dL; uréia=56 mg/dL). Na paracentese abdominal foi obtido líquido de aspecto ligeiramente turvo com 750 células/mL e 2,8 mg/dL de proteínas.

O diagnóstico da DJP foi feito com base no volume de refluxo enterogástrico obtido, diminuição dos sinais de dor após a decompressão gástrica e aumento rápido do hematócrito pouco tempo após o início dos sintomas, associado aos achados laboratoriais e à palpação retal.

Ainda, durante o exame físico iniciou-se o tratamento médico por meio de fluidoterapia com solução de Ringer com lactato de sódio³ e solução de glicose a 5%⁴; antiinflamatório não esteróide à base de fenilbutazona na dose de 4,4 mg/kg, uma vez/dia, por via intravenosa; estimulante de motilidade à base de metoclopramida⁵ na dose de 0,06 mg/kg, a cada 3 horas por via intramuscular; droga antiendotoxêmica à base de flunixin meglumine¹, na dose de 0,25 mg/kg, quatro vezes/dia, por via intravenosa; e antibioticoterapia à base de penicilina⁶ na dose de 20.000 UI/kg, duas vezes/dia, por via intramuscular. O animal foi submetido a jejuns hídrico e alimentar e, em consequência recebeu suplementação parenteral com soluções de glicose e aminoácidos⁷ e vitaminas⁸.

¹ Banamine. Schering Plough.

² Novalgina. Hoechst Roussel Vet. S.A

³ Solução de Ringer com lactato. Áster

⁴ Solução de glicose a 5%. Áster

⁵ Plasil. Aventis Pharma.

⁶ Pentabiotivo Veterinário. Fort Dodge Saúde Animal

⁷ Aminon. B.Braun.

⁸ Frutovena. Farmalab Ind. Quím. e Farm. Ltda.

No 8º dia de tratamento médico, o animal não apresentou evolução clínica satisfatória, com volume de refluxo que atingiu um total de 7,35 litros

em 24 horas. Em conseqüência desses resultados optou-se por tratamento cirúrgico pela técnica da duodenocecostomia. Após sedação e anestesia

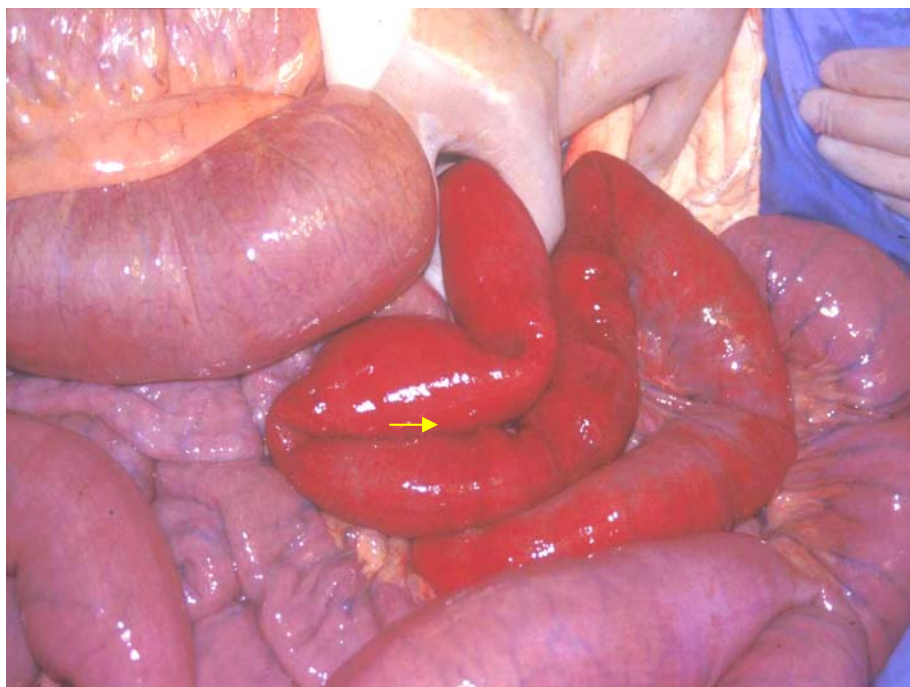


Figura 1. Imagem fotográfica do procedimento cirúrgico em um equino da raça Brasileiro de Hipismo, evidenciando o jejuno apresentando distensão, edema e espessamento de parede com áreas de sufusões (seta).

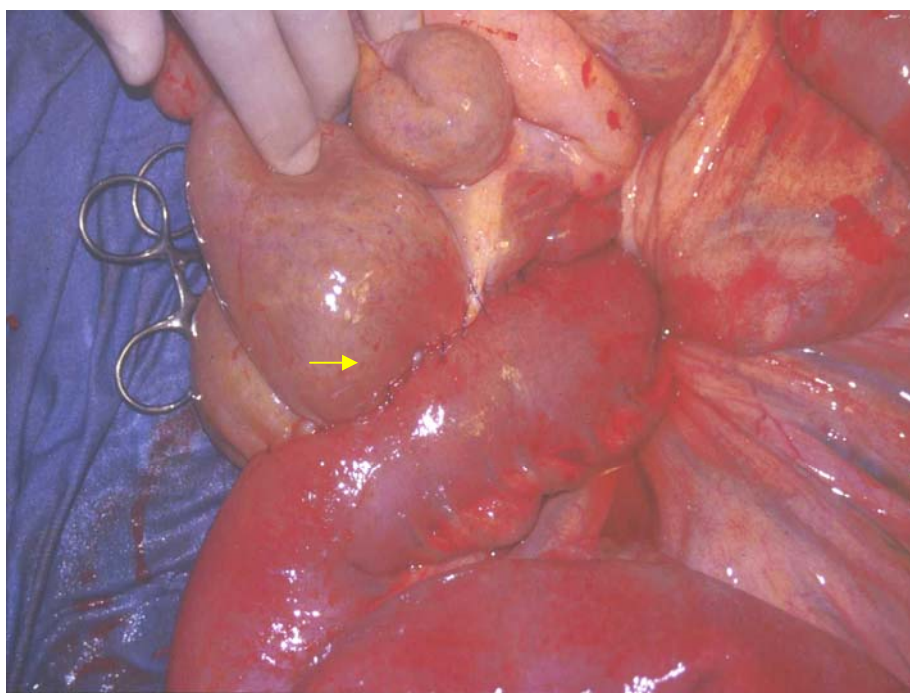


Figura 2. Imagem fotográfica do procedimento cirúrgico em um equino da raça Brasileiro de Hipismo após finalização da enteroanastomose (seta).

geral, o animal foi posicionado em decúbito dorsal, realizando-se tricotomia e anti-sepsia da região abdominal. Através de laparotomia pré-retroumbilical pôde-se proceder à exploração da cavidade abdominal. O jejuno apresentava-se com distensão, edema e espessamento de parede com áreas de sufusões (Figura 1). Na região da flexura duodenojejunal realizou-se enteroanastomose látero-lateral com o corpo do ceco, através de um plano de sutura contínua simples em mucosa e dois planos de sutura sero-muscular contínua, ambas com fio de poliglactina 910 nº 00¹ (Figura 2). Decorridas 24 horas do procedimento cirúrgico, a sonda nasogástrica foi removida definitivamente e o animal continuou a receber terapia de suporte semelhante à descrita anteriormente. Em decorrência do restabelecimento do transporte de líquido para o ceco foram reduzidos o volume e tempo necessários para fluidoterapia. A alimentação foi gradativamente reintroduzida com capim, feno de alfafa e água, e 15 dias após a cirurgia, o animal recebeu alta hospitalar.

Cerca de um mês após, o equino retornou ao HOVET apresentando episódios de dor abdominal. Pela palpação retal notou-se deslocamento de cólon maior sendo novamente o animal submetido a laparotomia. Na exploração foi constatada flexão de cólon com giro na base do ceco, sendo realizada descompressão e reposição do segmento envolvido. Também foi verificada que a porção afetada anteriormente pela DJP apresentava-se sem sinais de inflamações e aderências.

DISCUSSÃO

A idade do equino atendido no HOVET-USP é compatível com a encontrada por Johnston; Morris (1987) que citaram maior ocorrência da DJP em animais com idade superior a nove anos. O animal em questão apresentou sinais de dor intensa que, após a admissão evoluíram para quadro de depressão. Além disso apresentou refluxo enterogástrico copioso e redução da motilidade gastrointestinal, semelhantes ao citado por Henninger (1986) e Johnston; Morris (1987). O diagnóstico da DJP foi baseado nos achados clínicos, caracterizados por taquicardia, desidratação, distensão do intestino delgado avaliado pela palpação retal e refluxo com pH alcalino, assim como exames laboratoriais caracterizados pelo quadro de hemoconcentração com aumento das concentrações séri-

cas de proteínas totais, albumina, uréia e creatinina, como sugerido por Freeman (2000).

O tratamento medicamentoso preconizado foi semelhante ao citado por Johnston; Morris (1987) baseando-se em um tratamento de suporte, com freqüente remoção do refluxo enterogástrico através de sondagem, que evita ruptura gástrica e alivia parcialmente a dor gástrica; administração intravenosa de fluidos isotônicos balanceados para combater a desidratação, choque, distúrbios eletrolíticos e azotemia pré-renal; uso de analgésicos de forma criteriosa, para não mascarar sinais de dor que indicariam uma possível necessidade de cirurgia; e o uso de antibióticos, quando há manifestação clínica da endotoxemia e/ou sépsis. Freeman (2000) relatou ser importante manter o animal sob jejuns hídrico e alimentar, o que foi realizado no caso relatado.

Na literatura são escassos os relatos de tratamento cirúrgico para a DJP, não havendo descrição na literatura nacional, incluindo a técnica da duodenocecostomia (HUSKAMP, 1985), a técnica da jejunocecostomia (SEAHORN; CORNICK, 1991) e a técnica da gastrojejunostomia (GILLIS et al., 1994). No presente relato, o equino foi submetido a técnica da duodenocecostomia por não responder satisfatoriamente ao tratamento após oito dias, tempo maior do que o apresentado por Gillis et al. (1994) que realizaram o procedimento da gastrojejunostomia também num caso de enterite proximal após seis dias sem resposta à terapia médica. Freeman (2000) também recomendou o tratamento cirúrgico nos quadros com resposta insatisfatória à terapia medicamentosa, porém, de forma mais precoce. A porção final do duodeno foi escolhida para o posicionamento da fístula duodenocecal com o objetivo de incluir dentro do segmento desviado a porção acometida pela inflamação que localizava-se na porção mais cranial do jejuno. Conforme citado por Freeman (2000), isso permitiu o contínuo esvaziamento do segmento intestinal inflamado para porções intestinais mais saudáveis e, assim a sua reabsorção e a redução do quadro de desidratação e refluxo gástrico, característicos da doença. Os resultados obtidos foram satisfatórios, com a recuperação do animal, que recebeu alta hospitalar 15 dias após ter sido submetido ao procedimento cirúrgico.

Para considerar a realização de duodenocecostomia deve-se levar em consideração não apenas o custo do procedimento cirúrgico, com-

¹ Vycril 2-0 – Ethicon.

parativamente ao tratamento conservativo prolongado, mas também, a evolução do quadro nos primeiros cinco a seis dias, as condições físicas do paciente e a necessidade eventual de fechamento do desvio através de nova laparotomia, em decorrência da perda de peso crônica. Adicionalmente, nos casos onde a laparotomia exploratória seja requerida no diagnóstico diferencial, pode-se lançar mão da técnica já nesse momento, evitando-se o risco de insucesso no tratamento conservativo e a realização de uma segunda laparotomia.

Duodenocaecostomy as treatment of duodenitis-proximal jejunitis in a horse – case reports

ABSTRACT

An 11-year-old stallion with duodenitis-proximal jejunitis (DPJ) was submitted at the Veterinary Hospital of FMVZ-USP. Medical treatment was initiated with gastric decompression, use of intravenous infusion of balanced electrolyte solution and pharmacological treatment of ileus, antiinflammatory and antimicrobial agents and parenteral support. This treatment lasted for 8 days. Because the horse's lack of improvement with medical treatment, a duodenocaecostomy was performed, restoring fluid transport to the caecum with suppressing of the enterogastric reflux allowing bowel decompression and circulatory improvement, encouraging the return of peristalsis and the possibility of returning oral feeding.

Keywords: duodenocaecostomy, duodenitis-proximal jejunitis, proximal enteritis, horses

REFERÊNCIAS

BYERS, T.D.; SEMRAD, S.D. Management of some types of colic. **Modern Veterinary Practice**, p. 917-921, 1983.

EDWARDS, G.B. Duodenitis-proximal jejunitis (anterior enteritis) as a surgical problem. **Equine Veterinary Education**, v. 12, n.6, p. 318-321, 2000.

FREEMAN, D.E. Duodenitis-proximal jejunitis. **Equine Veterinary Education**, v. 12, n. 6, p. 322-332, 2000.

GILLIS, J.P.; TAYLOR, T.S.; PUCKETT, M.J. Gastrojejunostomy for management of acute proximal enteritis in a horse. **Journal of American Veterinary Medical Association**, v. 204, n. 4, p. 633-635, 1994.

HENNINGER, R.W. Proximal enteritis in a Quarter horse stallion. **The Compendium on Continuing Education**, v. 8, n. 2, p. S53-S58, 1986.

HUSKAMP, B. Diagnosis of gastroduodenojejunitis and its surgical treatment by a temporary duodenocaecostomy. **Equine Veterinary Journal**, v. 17, n. 4, p. 314-16, 1985.

JOHNSTON, J.K.; MORRIS, D.D. Comparison of duodenitis/proximal jejunitis and small intestinal obstruction in horse: 68 cases (1977-1985). **Journal of American Veterinary Medical Association**, v. 191, n. 7, p. 849-854, 1987.

SEAHORN, T.L.; CORNICK, J.L. Duodenitis-proximal jejunitis: the diagnosis and treatment of one cause of colic. **Veterinary Medicine**, v. 86, n. 1, p. 67-68/70-71, 1991.

SEAHORN, T.L.; CORNICK, J.L.; COHEN, N.D. Prognostic indicators for horses with duodenitis-proximal jejunitis. **Journal of Veterinary Internal Medicine**, v. 6, n. 6, p. 307-311, 1992.

WHITE, N.A.; TYLER, D.E.; BLACKWELL, R.B.; ALLEN, D. Hemorrhagic fibrinonecrotic duodenitis-proximal jejunitis in horses: 20 cases (1977-1984). **Journal of American Veterinary Medical Association**, v. 190, n. 3, p. 311-315, 1987.