

ESTUDO CLÍNICO DOS OLHOS DE CÃES TRATADOS COM CICLOSPORINA "A" (2%) QUE RECEBERAM IMPLANTES DE CÓRNEAS DE SUÍNOS

A clinical study of swine cornea implanted dogs treated with 2% cyclosporin

*Nilo Sérgio Troncoso Chaves¹, Paulo Sérgio de Moraes Barros²,
Apóstolo Ferreira Martins³, Eugênio Gonçalves de Araújo⁴, Larissa Franco de Araújo⁵,
Duvaldo Eurides⁶, Luiz Antônio Franco da Silva⁷*

RESUMO

Foram utilizados 10 cães, sem raça definida, com peso médio de 10kg com objetivo de realizar ceratoplastia penetrante no olho esquerdo e implante de córnea de suínos. Durante o pós-operatório (PO), os animais foram submetidos a administração tópica de uma gota de sulfato de gentamicina e de ciclosporina A (2%) até o 28° PO. Com intervalos de sete dias, as córneas implantadas foram avaliadas para verificar a transparência, neoformação vascular, reação dos vasos episclerais e conjuntivais, espessura da córnea e a presença de depósitos na câmara anterior. Apresentavam-se no 7° dias de PO leve perda de transparência e no 28° PO observou-se 90% de opacidade. A neovascularização e a reação dos vasos conjuntivais se manifestaram a partir do 14° PO, permanecendo em 90% dos olhos enxertados. Apenas um olho (10%), apresentou alterações atenuadas. No 7° dia de PO três córneas (30%) apresentavam-se edemaciadas, no 14° PO seis (60%) e no 21° PO dez (100%). Macroscopicamente as alterações demonstravam inviabilidade de xenotransplante penetrante, com córneas homovitais de suínos, em cães, com finalidade óptica, porém, útil com finalidade reconstrutiva.

Palavras-chave: canino, suíno, ciclosporina A, xenotransplante, córnea.

SUMMARY

Ten mixed breed dogs, with an average weight of 10 kg, had swine corneas implanted in the left eye. During the post operative period each animal was treated with one drop of gentamicin and one drop of 2% cyclosporin per day until day 28, when they were sacrificed. Each cornea was examined every seven days using the direct ophthalmoscope to determine transparency, new vessel formation, episcleral and conjunctival vessel reaction, cornea thickness, depth and presence or absence of deposits in the anterior chamber. All of the implanted corneas presented a slight opaqueness by day 7 post-implant, and a 90% opacity by day 28. New vessel formation, beginning with the limb as well as conjunctival vessel reactions, appeared between days 14 and 21, remaining in 90% of the grafted eyes. Just one eye (10%) had this condition attenuated. Ten eyes (100%) had the anterior chamber depth preserved and there weren't deposits. However, on day 7 PO three corneas (30%) presented edema, increasing to six corneas (60%) by day 14 PO and to ten corneas (100%) by day 21 PO. These alterations demonstrate macroscopically the impracticability of the homovital swine cornea penetrating xenotransplant in dogs for optical purposes, however, it may be useful for reconstructive purposes.

Key words: canine, swine, cyclosporin A, xenotransplant, cornea.

¹ Médico Veterinário. Professor Adjunto. Doutor. Escola de Veterinária/EV. Departamento de Clínica. Universidade Federal de Goiás/UFG. Campus Samambaia, CxP 131, 74001-970, Goiânia, GO.

² Médico Veterinário. Professor Associado. Doutor. Departamento de Cirurgia. Faculdade de Medicina Veterinária. Universidade de São Paulo.

³ Médico Veterinário. Hospital Veterinário/EV/UFG.

⁴ Médico Veterinário. Professor Adjunto. Mestre. Departamento de Patologia/EV/UFG.

⁵ Acadêmico. Bolsista/EV/UFG.

⁶ Médico Veterinário. Professor Titular. Doutor. Curso de Medicina Veterinária. Departamento de Medicina Animal. Universidade Federal de Uberlândia.

⁷ Médico Veterinário. Professor Adjunto. Doutor. Departamento de Clínica/EV/UFG.

INTRODUÇÃO

As tentativas de realizar ceratoplastias tem como objetivo a restauração óptica ou reconstrutiva. Os transplantes de córnea homogêneos já encontram-se universalizados, porém, é limitada a oferta de córnea por falta de doadores. Na cirurgia experimental pesquisadores vem obstinadamente tentando viabilizar os transplantes xenógenos, devido a grande disponibilidade de córneas de animais, para estudar os fenômenos de rejeição, técnicas, equipamentos e drogas imunossupressoras, como já recomendava ROCHA (1962).

BABEL & BURQUIN (1952 a, b), comunicaram seus resultados de xenoenxertos lamelares, obtendo transparência de córnea em 47% dos casos, com formação de edema e neovascularização, sendo que em alguns casos surgindo a partir do segundo dia de pós-operatório. BASU & ORMSBY (1957) e KING (1957), realizaram ceratoplastias xenógenas lamelares e penetrantes com córneas conservadas e afirmaram que as primeiras mantiveram com transparência total, enquanto as penetrantes opacificaram na primeira semana de pós-operatório. Já CHAVAN & KING (1960), promoveram xenotransplantes lamelares com córneas frescas e conservadas. As córneas dos animais foram avaliadas pela biomicroscopia decorridos dez dias do enxerto sendo observado congestão conjuntival, edema corneano, irite, neovascularização e opacificação. Foi verificado por PAYRAU et al. (1961) neovascularização e opacificação associado a ectasia do disco doador. Não foram observados casos de eliminação do enxerto por necrose ou intolerância, mantendo os implantes transparentes com pequeno edema, quando estudaram xenoenxertos lamelares com córneas sílico-dessecadas (MENEZO & QUINTANA, 1963). Foi relatado por FAURE (1964), que a eliminação precoce do enxerto ocorre nos primeiros dias de pós-operatório com opacificação, neovascularização, edema, formação de anel limitante, tyndall na câmara anterior e reação ciliar. PANCHABHAI & KULKARNI (1987), realizaram xenotransplantes lamelares e penetrantes com córneas de bulloks, sendo observado 100% de transparência nos enxertos lamelares e 75% nos enxertos penetrantes.

MATERIAIS E MÉTODOS

Dez cães, sem raça definida, machos e fêmeas, com peso médio de 10kg, foram submetidos a ceratoplastias penetrantes no olho esquerdo com

córneas de suínos. No pós-operatório (PO) foram submetidos a administração tópica de uma gota de colírio de ciclosporina A (2%) e de sulfato de gentamicinab, quatro vezes ao dia, até 28º dia de PO. Após os implantes os animais foram examinados de sete em sete dias, utilizando fonte de luz e oftalmoscópio direto, para avaliar a transparência, neovascularização, reação dos vasos episclerais e conjuntivais, profundidade da câmara anterior, espessura da córnea e depósitos na câmara anterior.

RESULTADOS

As córneas implantadas nos cães apresentaram 100% de leve perda de transparência no 7º dia pós-implante e 90% de opacidade no 28º dia. A neovascularização, partindo do limbo, bem como a reação dos vasos episclerais se manifestaram a partir do intervalo do 14º ao 21º dia, permanecendo em 90% dos olhos enxertados. Apenas um olho (10%) teve estes sinais atenuados. Dez olhos (100%) não tiveram alteração da profundidade e nem depósitos na câmara anterior até o final do experimento. Porém no 7º dia, três córneas (30%) apresentaram edema com sobre-relevo, aumentando para seis córneas (60%) no 14º dia e para dez córneas no 21º dia, permanecendo assim até o final do experimento (Figuras 1, 2 e 3).

DISCUSSÃO

Apesar as tentativas de xenoenxertos de córnea datam do século 19, os resultados obtidos até hoje tem sido limitados. BASU & ORMSBY (1957), usaram coelhos como receptores e mamíferos e aves com doadores. BABEL & BURQUIN (1952), CHAVAN KING (1960), MENEZO & QUINTANA (1963) e FAURE (1964), trabalharam com coelhos como receptores e mamíferos como doadores. Já PANCHABHAI & KULKARNI (1987) usaram búfalos como receptores e bulloks como doadores. Os pesquisadores usaram técnicas de ceratoplastias lamelares, somente KING (1957) e PANCHABHAI & KULKARNI (1987) trabalharam com xenotransplante perfurante. Os resultados obtidos para os enxertos lamelares foram relativamente bons para efeito óptico, porém não podem ser discutidos com os obtidos neste experimento. Aqueles obtidos para os xenotransplantes perfurantes se traduziram em edema do enxerto com aumento da espessura da córnea, opacificação, neovascularização, reação episcleral e tyndall na câmara anterior. Os resultados relacionados e a preservação da câmara anterior,

não foram observados por todos os pesquisadores, porém foram evidenciados neste trabalho apesar do

experimento ter sido realizado com animais e técnicas diferentes.

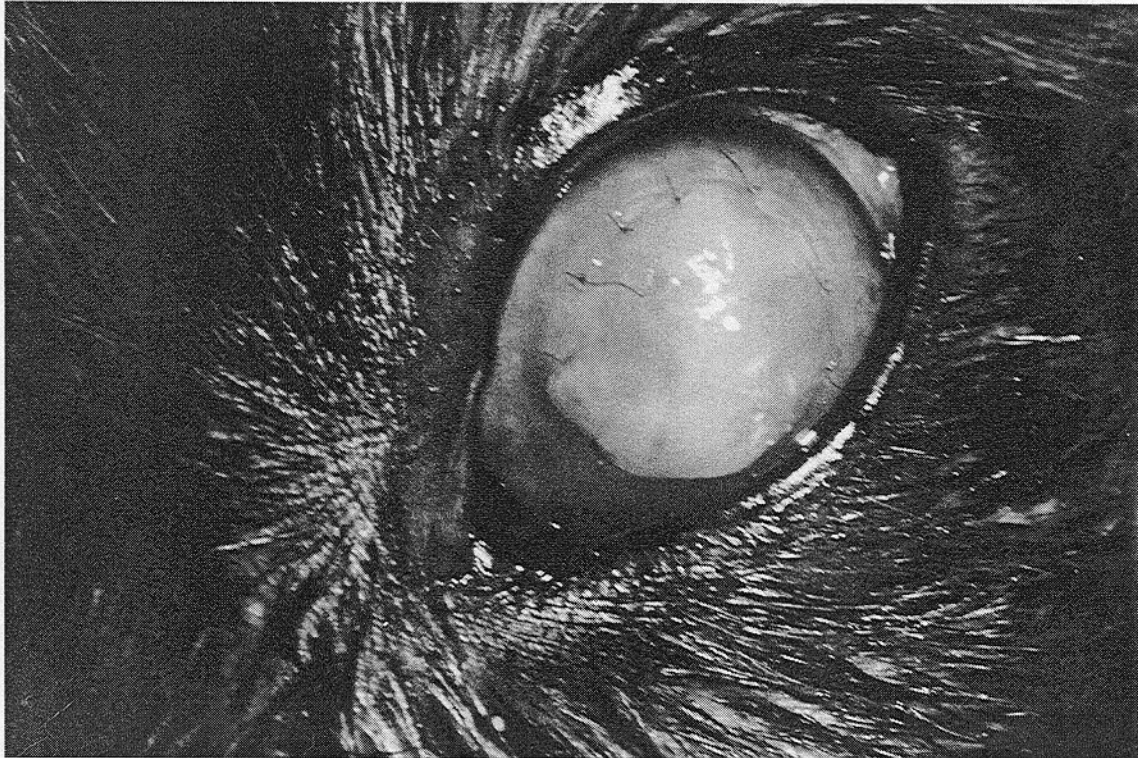


Figura 1. Aspectos do implante de córnea de suíno. Observar o aumento de volume do heteroenxerto de coloração esbranquiçada, pouco transparente e presença de pontos de sutura. Cão no 6 - 7o PO.

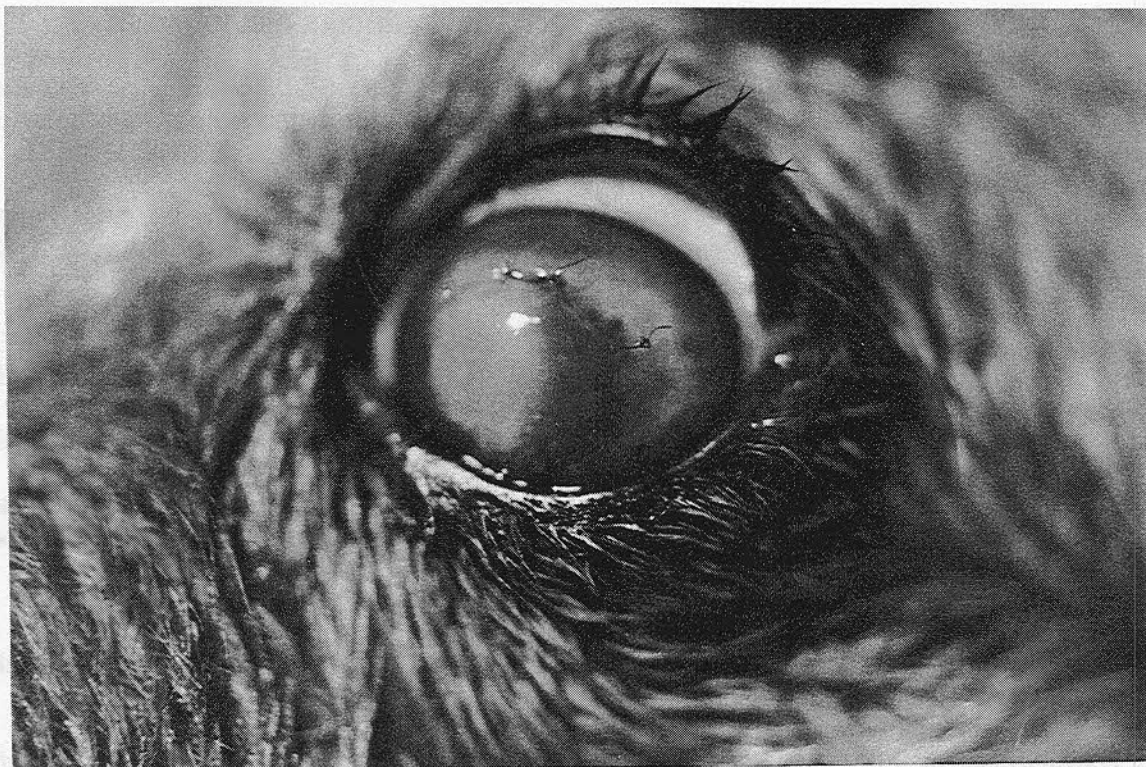


Figura 2. Aspectos do implante de córnea de suíno. Observar coloração esbranquiçada do heteroenxerto, neovascularização partindo do limbo e presença de pontos de sutura. Cão no 1 - 14o PO.

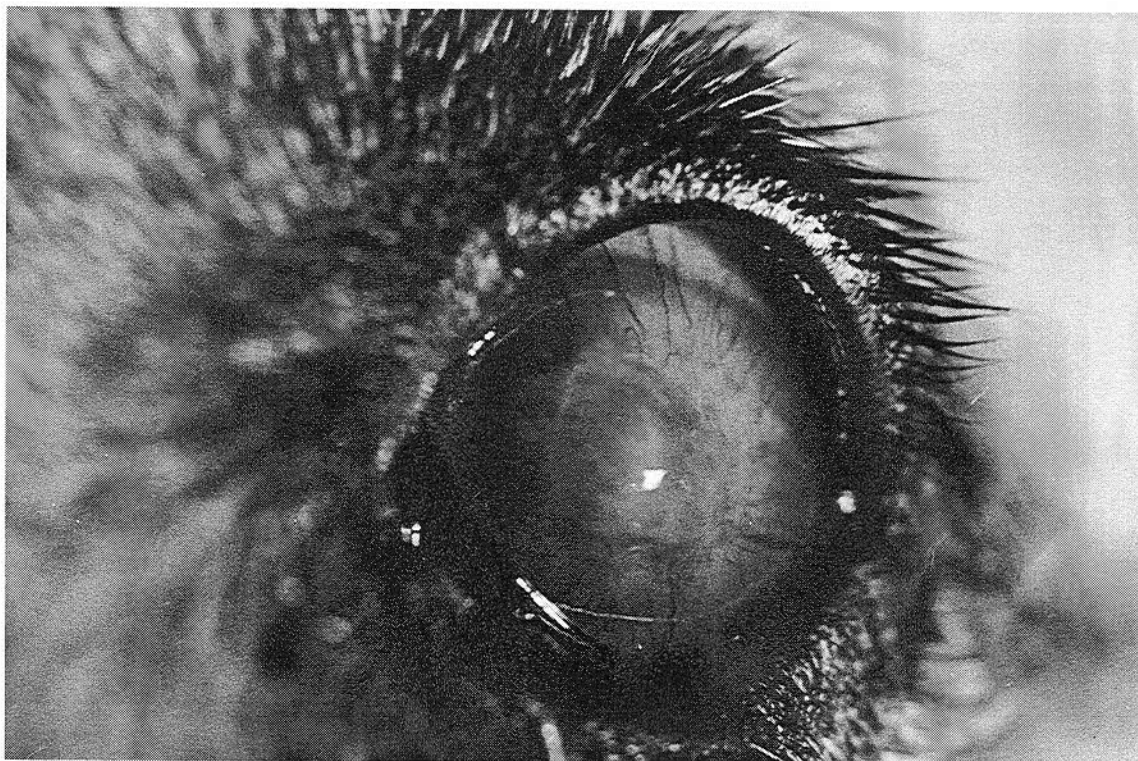


Figura 3. Aspectos do implante de córnea de suíno. Observar opacidade do heteroenxerto e intensa neovascularização partindo do limbo. Cão no 10 - 28° PO.

CONCLUSÕES

1. Os cães submetidos a ceratoplastia penetrante com córneas de suínos e tratados com colírio de ciclosporina A (2%) e sulfato de gentamicina, tiveram suas córneas edemaciadas, aumentadas de espessura, opacificadas e neovascularizadas.

2. Nas córneas implantadas desenvolve intensa reação ciliar, com preservação das câmaras anteriores e macroscopicamente sem depósitos, demonstrando a inviabilidade do xenoenxerto com finalidade óptica. Vale ressaltar sua utilidade reconstrutiva, pois não houve nenhum caso de expulsão dos implantes.

MATERIAIS DA PESQUISA

- Ciclosporina A (2%) colírio. Laboratório. Drogana. Goiânia, GO.
- Gentamicina "oculum" colírio. São Paulo, SP.
- Fonte de luz (lanterna). USA.
- Oftalmoscópio direto. Modelo Heine. Germany.

REFERÊNCIAS BIBLIOGRAFICAS

- BABEL, J., BOURQUIN, J. B. Experimental research with corneal heterografts. **Br J Ophthalmol**, v. 36, p. 529-536, 1952a.
- BASU, P. K., ORMSBY, H. L. Corneal heterografts in rabbits. **Am J Ophthalmol**, v. 44, p. 477-479, 1957.
- CHAVAN, S. B., KING, J. H. Experimental lamellar heterografts: comparasion of fresch and preserved donnor corneas. **Am J Ophthalmol**, v. 49, p. 1387-1395, 1960.
- FAURE, J. P. Les éactions immunologiques dans les greffes de la cornée. **Arch Ophthalmol**, v. 24, p. 501-3, 1964.
- KING, J. H. Experimental studies with cornea preserved by dhydration. **Am J Ophthalmol**, v. 43, p. 353-380, 1957.
- MENEZO, J.L.R., QUINTANA, M. Homo e heteroinjertos com córneas silico-conservadas; consideraciones a nuestros primeiros

- resultados clínicos. **Arch Soc Esp Oftalmol**, v. 23, p. 427-451, 1963.
- PAYRAU, P., POULIQUEN, Y, FAURE, J. P. Hétérogreffes de la cornée; étude expérimentale et premiers résultats cliniques. **Ann d'Ocul**, v. 194, p. 1-30, 1961.
- PANCHABAHAI, V. S., KULKARNI, P. E. Lamellar corneal transplatation in bufallo calves (Bulbalus-bulbalus) -II - heterogenous grafts. **Indian Vet J**, v. 63, p. 823-826, 1987.
- ROCHA, H. R. Enxerto de córnea (Ceratoplastia). **J Bras Cir**, v. 1, p. 446-459, 1962.