

VASCULARIZAÇÃO ARTERIAL DOS TESTÍCULOS DE BOVINOS DA RAÇA CANCHIM (GERAÇÃO "V")

Arterial vascularization of the testicles in bovines of the Canchim breed

André Luiz Quagliatto Santos¹, Frederico Ozanan Carneiro e Silva¹, Renato Souto Severino¹, Sérgio Salazar Drummond², Marcelo Pinto Vila Nova³, Vicente Borelli⁴, André Onofre Ferreira⁵

RESUMO

Os autores estudaram o comportamento artéria testicular e seus ramos, bem como o número e distribuição dos vasos penetrantes, em 28 pares de testículos de bovinos da raça Canchim (geração "V"), procedentes do município de Tietê - SP, mediante a análise de esquemas de modelos obtidos por corrosão após injeção de acetato de "vinil". Nestes animais, essa artéria oferece quatro arranjos vasculares diferentes, de acordo com sua divisão, com predomínio de um ou outro dos vasos resultantes na irrigação do órgão. Quanto à distribuição dos vasos penetrantes, por quadrante, em mediana, faz-se de maneira que nos testículos direitos o quadrante mais povoado é o Dorsocranial (10,0), sendo seguido pelos quadrantes Dorsocaudal (8,5), Ventrocaudal (4,0) e Ventrocranial (4,0). Por outro lado, nos testículos esquerdos o quadrante Dorsocranial mostra o maior número de vasos penetrantes (9,0), seguido pelos quadrantes Dorsocaudal (7,5), Ventrocranial (5,0) e Ventrocaudal (4,0). Anastomose entre os ramos da artéria testicular ocorreu apenas uma vez. Quando comparados o número de vasos penetrantes dos testículos direitos e esquerdos, não houve diferença estatisticamente significativa ao nível de 5%.

Palavras-chave: bovino, testículo, artéria testicular.

SUMMARY

The course of the testicular artery and the number and distribution of its penetrating branches were studied in 28 pairs of testicles of the Canchim breed of bovines originated from Tietê - São Paulo. Schematic drawings were analyzed from models obtained by corrosion after vinyl acetate injection. In these testicles it was noted that the artery in question showed four different vascular arrangements according to its division, with the predominance of one or the other of the resulting branches providing the organ blood supply. The distribution of the penetrating branches per quadrant, in median values, was such that in the right testicles the most vascularized was the dorsocranial (10.0), followed by the dorsocaudal (8.5), the ventrocaudal (4.0) and the ventrocranial (4.0). In the left testicles the dorsocranial quadrant showed the highest number of penetrating branches (9.0), followed by the dorsocaudal (7.5), ventrocranial (5.0) and the ventrocaudal (4.0). Anastomosis between the testicular artery and its branches was observed in one case. When the numbers of penetrating branches were compared there were no significant statistical differences between the right testicle and the left one.

Key words: bovine, testicle, testicular artery.

¹ Médicos Veterinários. Professores Titulares. Doutores. Departamento de Morfologia. Universidade Federal de Uberlândia/UFU. Av. Pará, 1720. Bloco 2D. Campus Umuarama. 38400-902. Uberlândia, MG.

² Médico Veterinário. Professor Adjunto. Doutor. Departamento de Morfologia/UFU.

³ Acadêmico. Curso de Medicina Veterinária/UFU. Bolsista de Iniciação Científica/CNPq.

⁴ Médico Veterinário. Professor Titular. Doutor. Departamento de Cirurgia. Universidade de São Paulo.

⁵ Médico Veterinário. Autônomo.

INTRODUÇÃO

Os bovinos da raça Canchim (geração "V") são animais que possuem a precocidade dos bovinos europeus associada à rusticidade dos bovinos de origem indiana.

Considerando que o rebanho bovino brasileiro é numericamente expressivo e que os bovinos da raça Canchim vêm ocupando lugar de destaque no contexto nacional, uma vez que mostram ser dotados de um rendimento excelente nas provas de ganho de peso, conquistando a preferência dos criadores, faz-se necessário estudos mais aprofundados dos aspectos anatômicos ligados ao aparelho reprodutor destes animais.

Por outro lado, a literatura a respeito do aumento em foco é escassa e genérica, tanto que a maioria dos autores citam apenas a presença de uma artéria, responsável pela irrigação testicular, sem contudo detalhar o seu comportamento (BOSSI, *sd*; BIMAR, 1888; MONGIARDINO, 1903; LESBRE, 1923; MANNU, 1930).

Os conhecimentos morfológicos dos testículos dos animais domésticos vêm sendo alvo de estudo por pesquisadores (VISINTIN, 1985; LOPES, 1987; PASSIPIERI, 1990) para melhor entendimento dos fenômenos ligados à termorregulação testicular, espermatogênese e função hormonal do órgão, fatores fundamentais para uma reprodução satisfatória. O mesmo ocorre com os bovinos da raça Canchim, motivo pelo qual, nesta oportunidade, estamos dando seqüência a trabalhos já desenvolvidos em várias espécies ao estudar o comportamento da artéria testicular e seus ramos, bem como o número e distribuição dos vasos penetrantes, em bovinos da raça Canchim (geração "V"), buscando fornecer subsídios essenciais para o melhor conhecimento da anatomia testicular destes animais e ainda contribuir para o desenvolvimento da Anatomia Comparativa.

MATERIAIS E MÉTODOS

Na realização desta pesquisa, utilizamos 28 pares de testículos de bovinos da raça Canchim (geração "V"), obtidos através de orquiectomia, procedentes da Fazenda Ermida, no município de Tietê, Estado de São Paulo.

Após a orquiectomia dos animais, isolamos os conjuntos constituídos pelos testículos, epidídimos, funículos espermáticos e bolsas testiculares.

O material foi devidamente identificado, acondicionado em sacos plásticos e encaminhado ao laboratório de Anatomia Animal da Universidade Federal de Uberlândia, onde sofreu processamento por técnica adequada. Separados os testículos com os respectivos epidídimos e funículos espermáticos, ainda envoltos pela lâmina visceral da túnica vaginal, medimos, com auxílio de paquímetro, o comprimento (medida feita sobre o eixo dorsoventral) e largura (medida do eixo lateromedial, tomada do centro geométrico do eixo dorsoventral) dos 28 pares de testículos.

Para o estudo da artéria testicular e seus ramos, isolamos e canulamos a artéria testicular, com a finalidade de injetarmos a solução de "vinil"^a corada com pigmento específico^b, para confecção dos modelos representativos da vascularização arterial do órgão.

As peças, assim preparadas, foram submetidas ao processo de corrosão, mergulhando-as em solução de ácido sulfúrico a 30% por um período de 72 a 96 horas, quando então isolamos os modelos, utilizando para tanto, finos e controlados jatos de água contra o parênquima dos testículos, para retirá-lo.

De cada modelo elaboramos um desenho esquemático para análise e descrição dos resultados. Nesta oportunidade registramos a divisão da artéria testicular e seus ramos, bem como a origem e localização dos vasos penetrantes nos quadrantes dorsolateral, dorsomedial, ventrolateral e ventromedial, obtidos mediante o traçado de dois planos perpendiculares entre si, sendo um de extremidade à extremidade delimitando as metades lateral e medial do órgão e outro no centro geométrico deste, demarcando as metades dorsal e ventral (Figura 1).

Para estudo estatístico, aplicamos cálculo da mediana atinente ao número e localização dos vasos penetrantes e o teste "t" de Student para para nível de significância = 5%.

RESULTADOS

No estudo dos 56 modelos referentes a irrigação dos testículos de bovinos da raça Canchim (geração "V"), verificamos que a artéria testicular alcança a superfície do órgão em correspondência a extremidade capitada, apresenta trajeto subalbugínico, sendo inicialmente recoberta pela cabeça do epidídimo, para acompanhar a margem epididimária, rumo a extremidade capitada do testículo. Neste percurso a artéria testicular fornece número

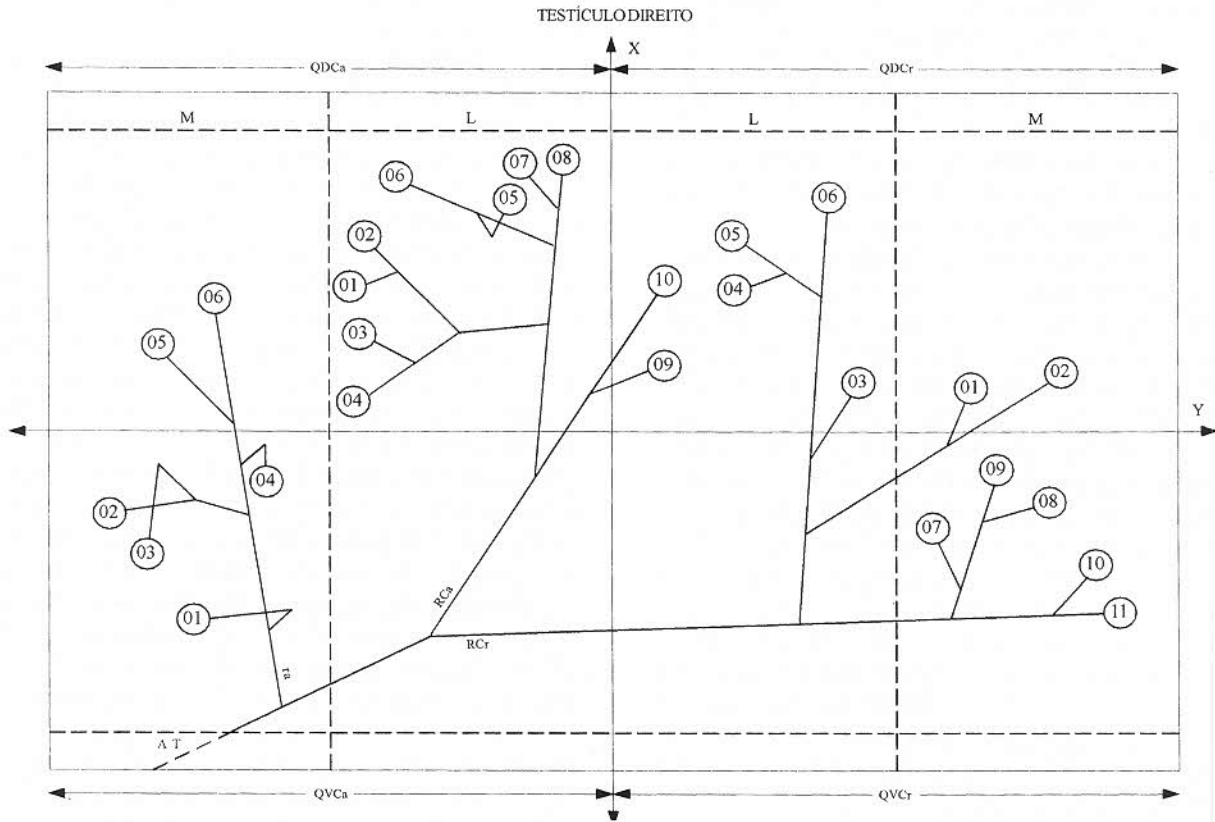


Figura 1. Esquema representativo da irrigação dos testículos de bovinos da raça Canchim (geração "V"), mostrando as divisões da artéria testicular e de seus ramos e também a origem e distribuição dos vasos penetrantes em relação aos quadrantes Dorsocaudal (QDCa), Dorsocranial (QDCr), Ventrocaudal (QVCa) e Ventrocranial (QVCr). Artéria testicular (AT), Lateral (L), Medial (M), Ramo adicional (ra), ramo caudal (Rca), ramo cranial (Rcr), eixo longitudinal do testículo (X) e eixo transversal do testículo (Y).

variável de ramos craniais e caudais, ou ainda, um ramo cranial e outro caudal, configurando quatro arranjos vasculares (grupos A, B, C e D).

Grupo A - Participação de número variável de ramos craniais e caudais da artéria testicular na vascularização arterial do testículo.

Com maior frequência, 28 vezes (50% - obs. 1E, 4D, 4E, 5E, 6E, 8E, 9E, 10E, 11E, 12E, 13E, 14D, 14E, 15E, 17E, 18D, 18E, 19E, 20D, 22E, 23D, 23E, 24D, 25D, 25E, 27D, 27E, 28E), verificamos que a artéria testicular fornece número variável de ramos craniais e caudais na vascularização arterial do testículo.

Quanto ao número de vasos penetrantes, procedentes dos ramos da artéria testicular, verificamos que os ramos craniais e seus colaterais cedem, respectivamente, como medianos e valores mínimo e máximo 9,0 (3 e 22) vasos penetrantes, com 3,0 (0 e 13) distribuídos na face lateral e 5,0 (0 e 12) na face medial, enquanto os ramos caudais e seus colaterais apresentam 16,0 (5 e 27) com 12,0 (1 e 18) na face lateral e 5,0 (1 e 14) na face medial.

Com referência à distribuição dos vasos penetrantes, neste grupo, como medianas e valores mínimo e máximo, identificamos, respectivamente, para os quadrantes: dorsocaudal 7,0 (2 e 17) com 5,5 (0 e 12) na face lateral e 2,0 (0 e 6) na face medial; dorsocranial 9,0 (3 e 19) com 6,0 (1 e 13) na face lateral e 4,0 (0 e 8) na face medial; ventrocaudal 4,0 (1 e 9) com 2,0 (0 e 5) na face lateral e 2,0 (0 e 5) na face medial e para o quadrante ventrocranial 4,5 (0 e 9) com 1,0 (0 e 4) na face lateral e 3,0 (0 e 7) na face medial. Da mesma forma, encontramos para os quadrantes caudais 11,0 (5 e 25) vasos penetrantes dispostos 7,0 (3 e 17) na face lateral e 4,0 (1 e 10) na face medial e para os craniais 15,0 (5 e 23) dispostos 7,5 (3 e 13) na face lateral e 6,5 (2 e 11) na face medial. Ainda como distribuição total observamos como mediana e valores mínimo e máximo, respectivamente, 28,0 (15 e 42) vasos penetrantes dispostos 15,0 (8 e 26) na face lateral e 10,5 (4 e 20) na face medial.

Grupo B - Equivalência de participação dos ramos cranial e caudal da artéria testicular na vascularização arterial do testículo.

A artéria 13 vezes (23,2% - obs. 1D, 3D, 7D, 7E, 8D, 9D, 10D, 15D, 17D, 21D, 22D, 24E, 26D) fornece dois ramos, o cranial e o caudal, com equivalência de participação na vascularização arterial do testículo.

Quanto ao número de vasos penetrantes, procedentes dos ramos da artéria testicular, constatamos que o ramo cranial e seus colaterais

emitem, respectivamente, como medianos e valores mínimo e máximo 16,0 (7 e 26) vasos penetrantes, com 10,0 (4 e 19) distribuídos na face lateral e 6,0 (0 e 14) na face medial, enquanto o ramo caudal e seus colaterais apresentam 11,0 (7 e 21) com 8,0 (4 e 16) na face lateral e 11,0 (7 e 21) na face medial.

Com referência à distribuição dos vasos penetrantes, neste grupo, como medianas e valores mínimo e máximo, identificamos, respectivamente, para os quadrantes: dorsocaudal 8,0 (6 e 17) com 5,0 (1 e 14) na face lateral e 3,0 (0 e 5) na face medial; dorsocranial 10,0 (4 e 18) com 8,0 (2 e 12) na face lateral e 4,0 (0 e 6) na face medial; ventrocaudal 4,0 (0 e 7) com 3,0 (0 e 5) na face lateral e 1,0 (0 e 4) na face medial e para o quadrante ventrocranial 3,0 (0 e 13) com 1,0 (0 e 4) na face lateral e 2,0 (0 e 10) na face medial. Da mesma forma, encontramos para os quadrantes caudais 12,0 (7 e 21) vasos penetrantes dispostos 9,0 (4 e 16) na face lateral e 5,0 (2 e 7) na face medial e para os craniais 13,0 (7 e 26) dispostos 9,0 (3 e 12) na face lateral e 6,0 (0 e 14) na face medial. Ainda como distribuição total observamos como mediana e valores mínimo e máximo, respectivamente, 28,0 (15 e 47) vasos penetrantes dispostos 19,0 (8 e 28) na face lateral e 11,0 (2 e 19) na face medial. Nestes casos a artéria testicular antes de sua divisão em ramos cranial e caudal, emite um ramo adicional em casos (obs. 3D e 21D) que envia 3 vasos penetrantes, todos para a face medial do quadrante ventrocaudal, e dois ramos adicionais 2 vezes (obs. 9D e 10D) que fornecem 30 vasos penetrantes, sendo 1 para a face medial do quadrante dorsocaudal, 2 para a face lateral, 6 para a face medial do quadrante dorsocranial, 5 para a face medial do quadrante ventrocaudal, 6 para a face lateral e 10 para a face medial do quadrante ventrocranial. Neste grupo observamos uma anastomose (1,8% - Obs. 7D) entre dois vasos penetrantes.

Grupo C - Predomínio do ramo caudal da artéria testicular na irrigação dos testículos. A artéria testicular 10 vezes (17,9% - obs. 2D, 2E, 3E, 5D, 6D, 16D, 16E, 20E, 21E, 28D) fornece dois ramos, o cranial e o caudal, com predomínio de participação do ramo caudal na vascularização arterial do testículo. Quanto ao número de vasos penetrantes, procedentes dos ramos da artéria testicular, observamos que o ramo cranial e seus colaterais enviam respectivamente, como medianos e valores mínimo e máximo 11,5 (5 e 18) vasos penetrantes, com 5,0 (1 e 12) distribuídos na face lateral e 6,0 (3 e 13) na face

medial, enquanto o ramo caudal e seus colaterais apresentam 12,0 (6 e 17) com 9,0 (6 e 12) na face lateral e 3,0 (0 e 7) na face medial.

Com referência à distribuição dos vasos penetrantes, neste grupo, como medianas e valores mínimo e máximo, identificamos, respectivamente, para os quadrantes: dorsocaudal 7,5 (2 e 13) com 5,5 (2 e 8) na face lateral e 2,0 (0 e 6) na face medial; dorsocranial 9,0 (5 e 18) com 6,0 (3 e 15) na face lateral e 3,0 (1 e 8) na face medial; ventrocaudal 1,0 (0 e 7) com 1,0 (0 e 5) na face lateral e 0,0 (0 e 3) na face medial e para o quadrante ventrocranial 5,0 (2 e 7) com 1,5 (0 e 2) na face lateral e 3,5 (2 e 5) na face medial. Da mesma forma, encontramos para os quadrantes caudais 7,5 (2 e 17) vasos penetrantes dispostos 7,0 (3 e 11) na face lateral e 3,0 (0 e 7) na face medial e para os craniais 13,0 (8 e 23) dispostos 7,0 (4 e 17) na face lateral e 6,0 (3 e 13) na face medial. Ainda como distribuição total observamos como mediana e valores mínimo e máximo, respectivamente, 22,5 (14 e 35) vasos penetrantes dispostos 14,0 (8 e 19) na face lateral e 7,5 (6 e 18) na face medial. Nestes casos, a artéria testicular antes de sua divisão em ramos cranial e caudal emite um ramo adicional 1 vez (obs. 5D) destinado a fornecer 6 vasos penetrantes, 2 para a face medial do quadrante dorsocaudal e 4 para a face medial do quadrante ventrocaudal, e dois ramos adicionais 2 vezes (obs. 2E e 16D) que emitem 17 vasos penetrantes, sendo 5 para a face lateral e 4 para a face medial do quadrante dorsocaudal, 2 para a face lateral e 6 para a face medial do quadrante dorsocranial.

Grupo D - Predomínio do ramo cranial da artéria testicular na irrigação dos testículos. A artéria testicular 5 vezes (8,9% - obs. 11D, 12D, 13D, 19D, 26E) fornece dois ramos, o cranial e o caudal, com predomínio de participação do ramo cranial na vascularização arterial do testículo.

Quanto ao número de vasos penetrantes, procedentes dos ramos da artéria testicular, notamos que o ramo cranial e seus colaterais cedem, respectivamente, como medianos e valores mínimo e máximo 22,0 (10 e 27) vasos penetrantes, com 15,0 (6 e 19) distribuídos na face lateral e 7,0 (3 e 8) na face medial, enquanto o ramo caudal e seus colaterais apresentam 11,0 (7 e 25) com 6,0 (5 e 16) na face lateral e 4,0 (2 e 9) na face medial.

Com referência à distribuição dos vasos penetrantes, neste grupo, como medianas e valores mínimo e máximo, identificamos, respectivamente, para os quadrantes: dorsocaudal 11,0 (9 e 23) com 9,0 (7 e 19) na face lateral e 4,0

(2 e 4) na face medial; dorsocranial 11,0 (5 e 13) com 6,0 (2 e 10) na face lateral e 4,0 (3 e 5) na face medial; ventrocaudal 2,0 (0 e 8) com 2,0 (0 e 4) na face lateral e 0,0 (0 e 5) na face medial e para o quadrante ventrocranial 4,0 (1 e 8) com 1,0 (0 e 6) na face lateral e 3,0 (0 e 4) na face medial. Da mesma forma, encontramos para os quadrantes caudais 15,0 (11 e 30) vasos penetrantes dispostos 11,0 (9 e 21) na face lateral e 4,0 (2 e 9) na face medial e para os craniais 17,0 (6 e 21) dispostos 10,0 (3 e 13) na face lateral e 7,0 (3 e 8) na face medial. Ainda como distribuição total observamos como mediana e valores mínimo e máximo, respectivamente, 32,0 (17 e 48) vasos penetrantes dispostos 21,0 (12 e 33) na face lateral e 11,0 (5 e 16) na face medial. Nestes casos, a artéria testicular, antes de sua divisão em ramos cranial e caudal emite um ramo adicional 2 vezes (obs. 11D e 13D) que fornecem 8 vasos penetrantes, sendo 3 para a face medial do quadrante dorsocaudal e 5 para a face medial do quadrante ventrocaudal.

Na análise estatística, quanto ao número de vasos penetrantes destinados aos testículos direito e esquerdo, não verificamos diferença estatisticamente significativa para $\alpha = 5\%$.

Pelas medidas realizadas em ambos os eixos, longitudinal e transversal, dos testículos, chegamos a um valor médio de 5,2 cm e 2,7 cm, respectivamente, para o comprimento e a largura dos mesmos.

DISCUSSÃO

Para designar a artéria responsável pela vascularização do testículo os autores utilizaram denominações diferentes, como: A. espermática interna ou grande testicular (BOSSI, s.d.), A. espermática ou grande testicular (BIMAR, 1888), A. grande testicular (MONGIARDINO, 1903; LESBRE, 1923), A. espermática (BOURDELLE & BRESSOU, 1938), A. espermática interna (MANNU, 1930; KOCH, 1965; SCHWARZE & SCHRÖDER, 1972) e A. testicular (HARRISON, 1949; FEHLINGS, 1976; GETTY, 1981; VISINTIN, 1985; LOPES, 1987; PASSIPIERI, 1990) designação esta indicada pelo International Committee on Veterinary Gross Anatomical Nomenclature (1983) e que também foi por nos adotada.

De outra parte, para indicar as principais contribuições da artéria testicular, antes dela adentrar ao parênquima, utilizamos os termos: ramos cranial, caudal, adicional e para as contribuições oriundas destes ramos e destinadas

ao parênquima empregamos a denominação vasos penetrantes, designações estas, ou correspondentes, já utilizadas por vários pesquisadores (VISINTIN, 1985; LOPES, 1987; PASSIPIERI, 1990), enquanto que outros autores utilizaram: ramificações delgadas (LESBRE, 1923) e ramos testiculares profundos (BRUNI & ZIMMERL, 1947).

Para indicar as extremidades e bordas do testículo, adotamos a nomenclatura do International Committee on Veterinary Gross Anatomical Nomenclature (1983), que recomenda para as extremidades: *Extremitas capitata* e *Extremitas caudata* e para as bordas: *Margo epididymalis* e *Margo liber*, termos estes também encontrados em trabalhos de VISINTIN (1985) e PASSIPIERI (1990), porém, com a devida tradução para a língua portuguesa.

Nas descrições sobre o comportamento da artéria testicular observamos divergências, provavelmente atribuídas particularmente em relação às extremidades e bordas do órgão, devido a posição variável dos testículos ou ainda face à descrição genérica do assunto. (BOSSI, s.d.; BIMAR, 1888; MANNU, 1930; WOLFRAN, 1942; PASSIPIERI, 1990). Assim, a extremidade capitada é também chamada de polo superior (WOLFRAN, 1942) e de extremidade superior (BIMAR, 1888; MANNU, 1930), enquanto a *Extremitas caudata* é denominada polo inferior (WOLFRAN, 1942; HARRISON, 1949), extremidade caudal (MANNU, 1930) e superfície caudal (KOCH, 1965). Já a margem epididimária é também chamada de margem anterior ou cranial (BOSSI, s.d.), borda ou margem superior (MONGIARDINO, 1903; LESBRE, 1923; BOURDELLE & BRESSOU, 1938), bordo posterior (BIMAR, 1888), margem ou borda dorsal (MANNU, 1930) e margem epididimária (SCHWARZE & SCHRÖDER, 1972; FEHLINGS, 1976), enquanto a margem livre recebe a denominação de margem ou borda inferior (MONGIARDINO, 1903; BOURDELLE & BRESSOU, 1938) e margem ventral (MANNU, 1930).

Relativamente aos vasos cedidos pela artéria testicular, verificamos em modelos de testículo de bovinos da raça Canchim (geração "V"), que esta artéria apresenta quatro diferentes arranjos vasculares, onde com maior frequência (28 vezes - 50,0% - grupo A) cede, para a vascularização do testículo, número variável de ramos, isto é, de 1 a 7 ramos craniais e de 2 a 8 ramos caudais, ou, finalmente, cede para a vascularização do testículo: dois ramos, o cranial e o caudal, com participação equivalente (13 vezes - 23,2% - grupo B), predomínio do ramo

caudal (10 vezes - 17,9% - Grupo C) ou do ramo cranial (5 vezes - 8,9% - grupo D). Ainda sobre os vasos oriundos da artéria testicular, encontramos diferentes informações, isto é, que esta emite: numerosos ramos (MONGIARDINO, 1903; LESBRE, 1923; MANNU, 1930); colaterais sinuosos (BOURDELLE & BRESSOU, 1938); ramos acessórios e terminais (WOLFRAN, 1942), ramos testiculares superficiais e ramos testiculares profundos (BRUNI & ZIMMERL, 1947); diversos ramos (BIMAR, 1888); dois ou três ramúsculos (BOSSI, s.d.), três a quatro ramos (HARRISON, 1949), dois ramos calibrosos e desiguais, respectivamente *A. testiculares caudalis* e *A. testiculares lateralis* (KOCH, 1965), ramos lateral e medial (VISINTIN, 1985; LOPES, 1987), bifurca-se regularmente no *Ramus testiculares medialis* e *Ramus testiculares lateralis* (FEHLINGS, 1976), informações estas que coincidem parcialmente com nossos achados. Por outro lado, observamos 9 vezes (16,0%) em bovinos da raça m(geração "V"), o ramo adicional cedendo vasos penetrantes aos quadrantes ventrais e dorsais. A presença destes ramos foi registrada genericamente em bovinos (FEHLINGS, 1976) e com maior precisão 4 vezes (6,7%) em zebuínos (VISINTIN, 1985), 15 vezes (25,0%) em taurinos (LOPES, 1987) e 8 vezes (13,3%) em búfalos da raça Murrah (PASSIPIERI, 1990).

CONCLUSÕES

1. Em bovinos da raça Canchim (geração "V"), a artéria testicular alcança o testículo em correspondência a sua extremidade capitada e durante seu trajeto sinuoso, subalbuginico e lateral ao corpo do epidídimo em direção à extremidade caudata, cede dois ou mais ramos, apresentando quatro diferentes arranjos vasculares (grupos A, B, C e D).

2. Grupo A - Com maior frequência, 28 vezes (50,0%) verificamos que a artéria testicular fornece número variável de ramos craniais e caudais na vascularização arterial do testículo.

3. Grupo B - A artéria testicular 13 vezes (23,2%) forneceu dois ramos, o cranial e o caudal, com equivalência de participação na vascularização arterial do testículo;

4. Grupo C - A artéria testicular 10 vezes (17,9%) cedeu dois ramos, o cranial e o caudal, com predomínio de participação do ramo caudal na vascularização arterial do testículo.

5. Grupo D - A artéria testicular forneceu 5 vezes (8,9%) dois ramos, o cranial e o caudal,

com predomínio de participação do ramo cranial na vascularização arterial do testículo.

6. A artéria testicular, antes de ceder seus principais ramos de divisão, emite o ramo adicional, 7 vezes.

7. Nos quadrantes, tanto à direita como à esquerda encontram-se de 0 a 23 vasos penetrantes como valores extremos, com mediana variando de 4,0 a 10,0, sendo os mais povoados, por ordem, à direita, o Dorsocranial, o Dorsocaudal, o Ventrocaudal e o Ventrocranial, e à esquerda, o Dorsocranial, o Dorsocaudal, o Ventrocranial e o Ventrocaudal.

8. Anastomose entre os ramos da A. testicular foi encontrada 1 vez (1,8% - Grupo B).

9. O número de vasos penetrantes encontrados nos testículos direito e esquerdo, não apresentou diferença estatisticamente significativa para $\alpha = 5\%$.

MATERIAIS DA PESQUISA

- a. VMCHB - 1099 - Union carbide co. Chemical and plastic. New York, USA.
- b. Glassurit do Brasil. Indústrias de tintas. São Paulo, SP.

REFERÊNCIAS BIBLIOGRÁFICAS

BIMAR, M. Recherches sur la distribution des vaisseaux spermatiques chez divers mammifères. **C R Acad Sci**, Paris, v. 106, p. 80-82, 1888.

BOSSI, V. Angiologia. In: BOSSI, V., CARADONNA, G.B., SPAMPANI, G., VARALDI, L., ZIMMERL, U. **Trattato di anatomia veterinaria**. Milano, Francesco Vallardi, s.d., v. 2.

BOURDELLE, E., BRESSOU, C. **Anatomie regionale dex animaus domestiques**. 2. ed. Paris: J B Baillièrre, 1938.

BRUNI, A. C., ZIMMERL, U. **Anatomia degli animali domestici**. Milano: Francesco Vallardi, 1947. v. 2, p. 171.

FEHLINGS, K. **Korrosions-und rontgenanatomische untersuchungen der arteria testicularis von Katze, Hund, Schwein, Schaf, Rind und Pferd**. Hannover, 1976. 84 p. (Inaugural Dissertation - Tierärztliche Hochschule).

GETTY, R. **Sisson/Grossman anatomia dos animais domésticos**. 5. ed. Rio de Janeiro: Interamericana, 1981. v. 2., p. 499-562.

HARRISON, R. G. The comparative anatomy of the blood-supply of mammalian testis. **Proc Zool Soc Lond**. v. 119, p. 325-344, 1949.

INTERNATIONAL COMMITTEE ON VETERINARY GROSS ANATOMICAL NOMENCLATURE. **Nomina anatomica veterinaria**. 3. ed. Ithaca, 1983.

KOCH, T. **Lehrbuch der veterinar-anatomie**. Jena: Gustav Fischer, 1965. v. 3., p. 124.

LESBRE, F. X. **Precis d'anatomie comparée des animaux domestiques**. Paris: J B Baillièrre, 1923. v.2, p. 102.

LOPES, P.R.B. **Contribuição ao estudo da vascularização arterial do testículo em bovinos (*Bos taurus*)**. São Paulo: Faculdade de Medicina Veterinária e Zootecnia da Universidade de São Paulo, 1987. Dissertação (Mestrado).

MANNU, A. Apparechio vascolare. In: ZIMMERL, U. **Trattato di anatomia veterinaria**. Milano: Francesco Vallardi, 1930. v. 2., p. 170-171.

MONGIARDINO, T. **Trattato di anatomia topografica dei mammiferi domestici**. Torino: Luigi Delgrossi, 1903. p. 174.

PASSIPIERI, M. **Contribuição ao estudo da vascularização arterial do testículo de búfalos da raça Murrah (*Bubalus bubalis*)**. São Paulo: Faculdade de Medicina Veterinária e Zootecnia da Universidade de São Paulo, 1990. Tese (Doutoramento).

SCHWARZE, E. & SCHRÖDER, L. **Compendio de anatomia veterinaria**. Zaragoza: Acribia, 1972. v. 3., p. 72-73, Aparato circulatorio y piel.

VISINTIN, J. A. **Contribuição ao estudo da vascularização arterial do testículo em bovinos da raça Nelore**. São Paulo: Instituto de Ciências Biomédicas da Universidade de São Paulo, 1985. Tese (Doutoramento).

WOLFRAN, W. Zur Anatomie der arteria spermatica interna. **Klin Wochens**. v. 21, p. 1126-1127, 1942.