

RELATO DE CASO

TUMOR VENÉREO TRANSMISSÍVEL NA PELE DE UM CÃO.

A transmissible venereal tumour on the skin of a dog.

*Duvaldo Eurides¹, Alexandre Mazzanti², Gentil Ferreira Gonçalves²,
Rondino Gonçalves das Chagas³.*

RESUMO

Os autores descrevem um caso de tumor venéreo transmissível na pele de cão, sem raça definida, com 4 anos de idade, relatando os achados clínicos, histopatológicos e tratamento.

Palavras-chave: cão, pele, tumor venéreo.

SUMMARY

The authors describe the case of a transmissible venereal tumour of the skin of a four year old dog of an undefined breed. The clinical, histopathological findings and treatment procedures are reported in this study.

Key words: dog, skin, transmissible venereal tumour.

INTRODUÇÃO

O tumor venéreo transmissível canino (TVT) também conhecido como

tumor de Sticker, granuloma venéreo, histiocitoma e sarcoma venéreo infeccioso, é a única neoplasia cuja transmissão ocorre por transferência de células através de lambadura (PLACKE et al., 1987) e coito (RAMADINHA, 1985; JEFFERSON, 1986; PLACKE et al., 1987).

BARRON et al. (1963), ODUYE et al. (1973) e ADAMS & SLAUGHTER (1970) referiram que as metástases do tumor venéreo geralmente ocorrem nos linfonodos inguinais, útero, tubas uterinas, baço e fígado, sendo também observado nos rins, olhos (ADAMS & SLAUGHTER, 1970). Em quinhentos e noventa cães com de TVT, AJELLO (1980) observou dez casos (1,69%) de metástases com nódulos subcutâneos. NIELSEN & KENNEDY (1990), descreveram que o tumor extragenital pode ocorrer por transplantação de células viáveis do tumor venéreo primário e HIGGINS (1966), referiu a presença do TVT na pele sem mencionar sua localização nos órgãos genitais, sendo que cães portadores de feridas cutâneas são predisponentes à implantação do tumor. Segundo as observações de AJELLO (1980) e MULLER et al. (1983), são raros os casos

¹ Médico Veterinário, Professor, Titular, Doutor. Departamento de Medicina Animal. Universidade Federal de Uberlândia/UFU. Campus Umuarama, 38400-902. Uberlândia, MG.

² Médicos Veterinários, Residentes do Curso de Medicina Veterinária/UFU.

³ Acadêmico do Curso de Ciências Biológicas/UFU

de disseminação do tumor venéreo na pele de cães. O tumor geralmente manifesta curso benigno, porém, ao estudo histológico, frequentemente apresenta características de malignidade incluindo metástase (ADAMS & SLAUGHTER, 1970). No entanto, a neoplasia pode ser benigna em cães adultos e maligna em animais muito jovens ou imunodeficientes (COHEN, 1973).

MOULTON (1978), RAMADINHA et al. (1985), BATAMUZI & BITTEGEKO (1991) e GINEL et al. (1995), observaram ao exame histológico do tumor venéreo, células grandes, esféricas, poliedricas com núcleos largos e ovais, cromatinas irregulares, nucléolos proeminentes e mitoses frequentes.

No tratamento quimioterápico do tumor venéreo, GINEL et al. (1995), recomendaram administração endovenosa e semanal de 0,025mg/kg de sulfato de vincristina, durante 6 semanas.

Visto a baixa frequência do tumor venéreo transmissível na pele de cão, objetivou-se neste trabalho a descrição clínica, histopatológica e tratamento de um caso visando enriquecer a literatura sobre o assunto

RELATO DO CASO

Um cão com quatro anos de idade, macho, sem raça definida, pesando 20kg, foi atendido no Hospital Veterinário da Universidade Federal de Uberlândia, apresentando inúmeras nodulações subcutâneas de consistências firmes e feridas de pele de diferentes dimensões disseminadas pelo corpo e em maior número na região cervical, algumas de superfícies lisas e outras rugosas. Na conjuntiva da pálpebra superior e projetando externamente verificou-se pequeno aumento de volume de superfície lisa. Os nódulos maiores ulceravam-se e deixavam fluir líquido sanguinolento de odor fétido. Na anamnese observou-se pêlos secos e sem

brilho, sensibilidades renal e abdominal e aumento de volume dos linfonodos retrofaríngicos laterais, mandibulares, cervicais superficiais, subilíacos e poplíteos. Diante deste quadro suspeitou-se de neoplasia de pele, optando-se pela biopsia de nódulos subcutâneos. Os fragmentos coletados foram fixados em solução aguosa de formol a 10%, incluídos em parafina, corados pela hematoxilina-eosina (HE) e examinados em microscopia óptica, sendo confirmado tumor venéreo transmissível. O cão foi submetido a administração semanal de sulfato de vincristina na dose de 0,025mg/kg de peso corporal, via endovenosa, durante quatro semanas.

RESULTADOS E DISCUSSÃO

O diagnóstico provisório de neoplasia, no caso descrito, foi baseado nos aspectos macroscópicos dos nódulos subcutâneos e das feridas de pele. O diagnóstico definitivo de tumor venéreo transmissível foi confirmado através de estudos histopatológicos, sendo observado na camada reticular da derme e subcutâneo, células grandes de formatos esféricos a ovais, núcleos ovais, cromatina frouxa e granulosa, nucleolo evidente, inúmeras figuras de mitose, citoplasma levemente basófilo e ninhos de linfócitos na massa tumoral (Figura 1), como relatado por MOULTON (1978), RAMADINHA et al. (1985), BATAMUZI & BITTEGEKO (1991) e GINEL et al. (1995). No entanto, não foi notado alterações nos órgãos genitais externos, como mencionado por HIGGINS (1966). Possivelmente o tumor primário foi de através de transplantação (HIGGINS, 1966; PLACKE, 1987; NIELSEN & KENNEDY, 1990).

BARRON et al. (1963), ADAMS & SLAUGHTER (1970) e ODUYE et al. (1973), referiram que as metástases do tumor venéreo geralmente ocorrem nos linfonodos. Embora não tenha sido confirmado

mestástase no caso relatado, foi verificado aumento de volume dos linfonodos retrofaríngicos laterais, mandibulares, cervicais superficiais, subilíacos e poplíteos. COHEN (1993), referiu que o tumor venéreo é benigno em cães adultos e maligno em

jovens. No entanto, neste trabalho, foi observado ao exame histológico critérios para malignidade (ADAMS & SLAUGHTER, 1970), com várias figuras de mitoses como referido por GINEL (1995), somado a intensa disseminação do tumor na pele.

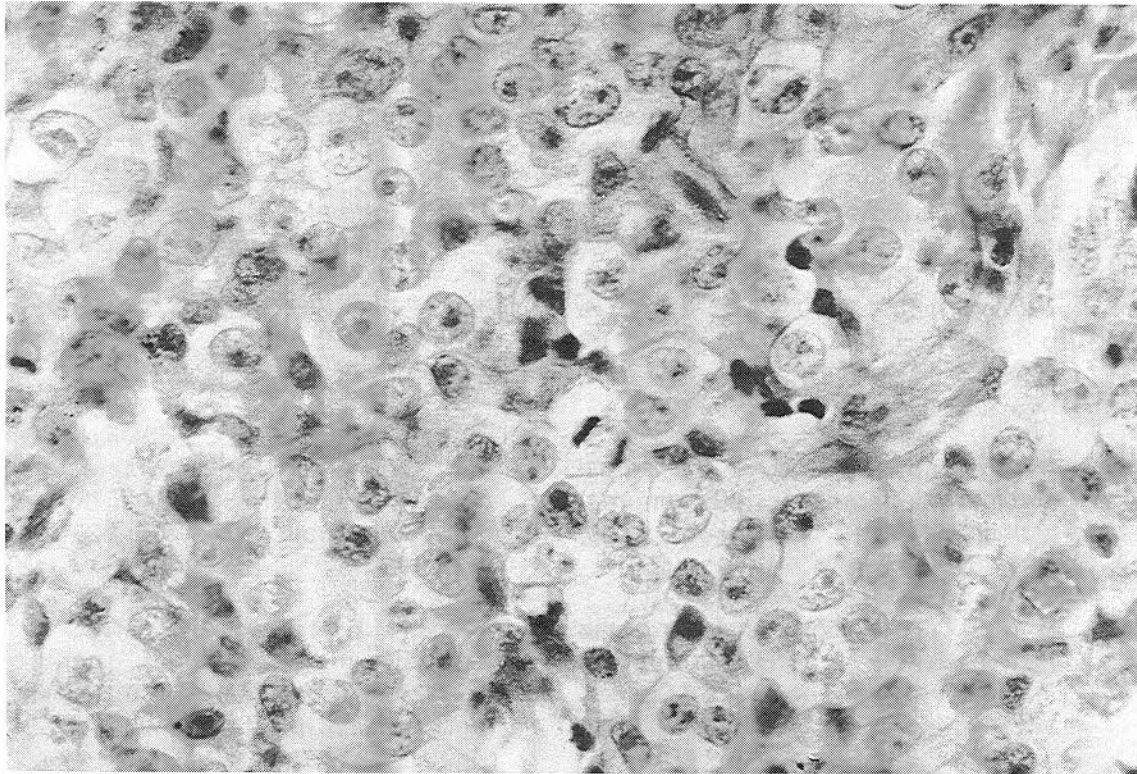


Figura 1. Aspectos histológicos do tumor venéreo transmissível da pele de cão. Nota-se inúmeras células esféricas e ovais com nucleolos evidentes e figuras de mitoses. HE - 40X.

A partir da terceira administração do sulfato de vincristina, notou-se que as feridas apresentavam-se secas, de coloração acinzentadas com diminuição gradativa de suas dimensões, até o total desaparecimento das áreas tumorais. Decorridos 180 dias do tratamento, ao exame clínico, o cão apresentava-se aparentemente normal, com

acentuada redução do volume dos linfonodos. O período de aplicação da vincristina não foi coincidente ao indicado por GINEL et al. (1995), no entanto, os resultados pele e o animal adquiriu a neoplasia obtidos foram aparentemente eficientes.

MATERIAL DE PESQUISA

a. Oncovin. Eli Lilly do Brasil. São Paulo, SP.

REFERÊNCIAS BIBLIOGRÁFICAS

- ADAMS, E.W., SLAUGHTER, L.J. A canine venereal tumour with metastasis to the brain. **Pathol Vet**, v.7, p.498-502, 1970.
- AJELLO, P. Sticker,s (Tumour or transmissible venereal sarcoma. A review with reference to 590 cases seen at Messina, Italy since, 1931), **Annali Facoltadi Med Vet**, v.17, p.289-339, 1980.
- BARRON, C.N., SAUNDERS, L.Z., SEIBOLD, H.R., HEATH, M.K. Intraocular site for transmissible venereal tumour. **Am J Vet Res**, v.24, n.103, p.1263-1270, 1963.
- BATAMUZI, E.K., BITTEGEKO, S.B.P. Anal and perianal transmissible venereal tumours in a bitch, **Vet Record**, v.129, n.21/28, p.556, 1991.
- COHEN, D. The biologic behaviour of the transmissible venereal tumour in immunosuppressed dogs. **Eur J Cancer**, v.9, p.253-258, 1973.
- GINEL, P.J., MOLLEDA, J.M., NOVALES, M., MARTÍN, E., MARGARITO, J.M., LÓPEZ, R. Primary transmissible venereal tumour in the nasal cavity of a dog, **Vet Record**, v.136, n.9, p.222-223, 1995.
- HIGGINS, D.A. Observations of the canine transmissible venereal tumour as seen in the Bahamas. **Vet Res**, v.79, p.67-71, 1966.
- JEFFERSON, A.S. **Patologia geral dos animais domésticos**. 3. ed. Rio de Janeiro: Interamericana, 1986. 409 p.
- MOULTON, J.E. **Tumours in domestic animals**. 2. ed. California: University California Press, 1978. 485p
- MULLER, G.H., KIRK, R.W., SCOTT, D.W. **Small animal dermatology**. 3. ed. Philadelphia: Saunders, 1983. 889 p.
- NIELSEN, S.W., KENNEDY, P.C. **Tumours of the domestic animals**. 3. ed. Berkeley: Moulton, 1990. p.479.
- ODUYE, O.O., IKEDE, B.O., ESURUOSO, G.O., AKPOKODJE, J.U. Metastatic transmissible venereal tumour in dogs. **J Small Anim Pract**, v.14, n.10, p.625-637, 1973.
- PLACKE, M.E., HILL, D.L., YANG, T.J. Cranial metastasis of canine transmissible venereal sarcoma. **J Vet Med**, v.34, n.2, p.125-132, 1987.
- RAMADINHA, R.H.R, VIANNA, L.F.C.G., RAMADINHA, L.S. Tumor venéreo transmissível com metastases múltiplas. Descrição de um caso. **Rev Bras Med Vet**, v.7, n.6, p.178-180, 1985.